

Dariusz Szukiewicz, Grzegorz Szewczyk,
Wacław Śmiertka, Sławomir Maśliński

Received: 31.01.2005
Accepted: 18.02.2005
Published: 31.03.2005

Hypoxia can stimulate angiogenesis by degranulation of mast cells

Hipoksja może pobudzać angiogenezę poprzez degranulację komórek tucznych

ГИПОКСИЯ МОЖЕТ ВЫЗЫВАТЬ АНГИОГЕНЕЗ ПОСРЕДСТВОМ ДЕГРАНУЛЯЦИИ ТУЧНЫХ КЛЕТОК

Pracownia Badań nad Łożyskiem przy Katedrze i Zakładzie Patologii Ogólnej i Doświadczalnej, Akademia Medyczna w Warszawie. Kierownik Katedry: prof. dr hab. n. med. S. Maśliński
Correspondence to: Dariusz Szukiewicz, Katedra i Zakład Patologii Ogólnej i Doświadczalnej Akademii Medycznej w Warszawie, ul. Krakowskie Przedmieście 26/28, 00-927 Warszawa
Source of financing: Department own sources

Summary

The placental angiogenesis is crucial for the proper course of pregnancy. The trophoblast cells are able to grow invasively. The oxygen concentration can modulate the degree of invasiveness of the trophoblastic tissue e.g. by changes in the intensity of angiogenesis. The human placenta is a relatively good source of mast cells (MC), whose secretory granulations contain angiogenic factors (e.g. VEGFs). On hypoxia, the placental cells have been proved to physiologically increase the expression of VEGFs. The aim of this study was to assess the influence of hypoxia on the process of MC degranulation in an extracorporeal culture of human trophoblastic cells. The cells from full-term pregnancies as well as mast cells from the umbilical blood were obtained to form *in vitro* co-cultures. After 30 minutes of incubation in hypoxic environment (2% O₂), a computer analysis assessed the degree of mast cells degranulation. The cells had been stained with 0.001% ruthenium red and osmium tetroxide. The results were compared with those obtained at normoxia. Control tests included incubation with the compound 48/80 (which causes degranulation) and disodium cromoglycate (DSCG, mast cells stabilizer). Hypoxia led to increased degranulation of MC (p<0.05) in the co-culture with trophoblastic cells. Maximum intensity of this process was similar to this observed with 48/80, but the rate of this reaction was lower. Prior incubation with DSCG inhibited the degranulation, both at hypoxia and in response to 48/80. Due to the presence of numerous mediators in their secretory granulations, mast cells at hypoxia are able to affect e.g. the placental angiogenesis, the vessels permeability and the trophoblast invasiveness. Changes in the number of MC or in the proportion between their subtypes (MCTC and MCT) can play an important role in the physiology and pathology of the human placenta.

Key words: mast cells, angiogenesis, human trophoblast, degranulation, hypoxia

Streszczenie

Angiogeneza łożyskowa ma podstawowe znaczenie dla prawidłowego przebiegu ciąży. Komórki trofoblastu charakteryzuje zdolność do wzrostu inwazyjnego, przy czym stężenie tlenu może modulować stopień inwazyjności tej tkanki, m.in. poprzez zmianę nasilenia miejscowej angiogenezy. Łożysko ludzkie jest stosunkowo bogatym źródłem komórek tucznych (KT), których ziarnistości wydzielnicze zawierają czynniki angiogenne (np. VEGFs). Udowodniono, że reakcją fizjologiczną w niedokrwionych tkankach łożyskowych jest zwiększe-

nie ekspresji VEGFs. Celem niniejszej pracy była ocena wpływu hipoksji na proces degranulacji KT w pozaustrojowej hodowli izolowanych komórek ludzkiego trofoblastu. Utworzono kohodowle *in vitro* komórek ludzkiego trofoblastu z ciąży donoszonych oraz KT uzyskanych z krwi pępowinowej. Podczas 30-minutowej inkubacji w warunkach hipoksji (2% O₂) oceniano za pomocą komputerowej analizy obrazu stopień degranulacji KT barwionych 0,001% czerwienią rutenową z dodatkiem czterotlenku osmu. Wyniki porównywano z uzyskanymi w warunkach normoksji, po podaniu związku 48/80 (powoduje degranulację) oraz chromoglikonianu disodowego (DSCG; stabilizator KT). Hipoksja doprowadzała do znaczącego nasilenia degranulacji KT ($p < 0,05$) w kohodowli z komórkami trofoblastu. Maksymalna intensywność tej degranulacji była podobna do obserwowanej po zadziałaniu związkiem 48/80, ale reakcja przebiegała wolniej. Uprzednie zastosowanie DSCG blokowało odpowiedź w postaci degranulacji zarówno na hipoksję, jak i na podanie związku 48/80. Ze względu na zawartość wielu mediatorów w ziarnistościach wydzielniczych KT hipoksja wpływa m.in. na angiogenezę łożyskową, przepuszczalność naczyń i inwazyjność trofoblastu. Zmiany liczby KT lub zmiany wzajemnych proporcji subtypów KT (MCTC i MCT) mogą odgrywać istotną rolę w fizjologii i patologii ludzkiego łożyska.

Słowa kluczowe: komórki tuczne, angiogeneza, ludzki trofoblast, degranulacja, hipoksja

Содержание

Последовый ангиогенез имеет фундаментальное значение для правильного развития беременности. Клетки трофобласта характеризуются способностью инвазивного роста, при чем концентрация кислорода может модулировать степень инвазивности этой клетки, в частности посредством изменения интенсивности локального ангиогенеза. Детское место является относительно богатым источником тучных клеток (ТК), выделительные зернистости которых содержат ангионные возбудители (например ВЕГФс). Доказано, что физиологической реакцией в малокровных последовых тканях является увеличение выразительности ВЕГФс. Цель настоящей работы состояла в том, чтобы оценить влияние гипоксии на процесс дегрануляции ТК во внеорганическом разведении изолированных клеток человеческого трофобласта. Было создано клеточное разведение *in vitro* клеток человеческого трофобласта из доношенных беременностей, а также ТК полученных из пуповинной крови. Во время 30-минутной инкубации в условиях гипоксии (2% O₂) при помощи компьютерного анализа картины оценивалась степень дегрануляции ТК окрашенных 0,001% пурпуро рутением с прибавлением 4-кислородного осмия. Результаты сравнивались с полученными в условиях нормоксии, после применения соединения 48/80 (вызывает дегрануляцию), а также дисодового хромогликониана (ДСЦГ; стабилизатор ТК). Гипоксия приводила к значительному усилению дегрануляции ТК ($p < 0,05$) в клеточном разведении с клетками трофобласта. Максимальная интенсивность этой дегрануляции была подобной такой, которая наблюдалась после применения соединения 48/80, но реакция протекала медленнее. Применение раньше ДСЦГ блокировало ответ в виде дегрануляции как на гипоксию, так и на применение соединения 48/80. В связи с наличием многих медиаторов в выделительных зернистостях ТК гипоксия влияет в частности на последовый ангиогенез, проницаемость сосудов и инвазивность трофобласта. Изменения количества ТК или взаимных пропорций субтипов ТК (МЦТЦ и МЦТ) могут играть существенную роль в физиологии и патологии детского места.

Ключевые слова: тучные клетки, ангиогенез, человеческий трофобласт, дегрануляция, гипоксия

INTRODUCTION

The characteristic feature of mast cells (MC) is their ability to degranulate, i.e. to release biologically active substances from the granulations⁽¹⁾. MC are a potent source of angiogenic factors, e.g. vascular endothelial growth factors (VEGFs), basic fibroblast growth factor (bFGF), transforming growth factor beta (TGF-β), tumor necrosis factor alpha (TNF-α), histamine and interleukin 8 (IL-8)^(2,3). Moreover, MC mediators can dramatically increase the VEGFs expression in other cells. VEGFs, in turn, exhibit the ability to act chemotactically towards MC, both *in vitro* and *in vivo*⁽⁴⁾. Accumulation of MC in sites of increased angiogenesis was

WSTĘP

Cechą charakterystyczną komórek tucznych (KT, mastocyty) jest zdolność do degranulacji, a więc uwalniania biologicznie czynnych substancji z ziarnistości wydzielniczych⁽¹⁾. KT są bogatym źródłem czynników angiogennych, m.in. naczyniowo-śródbłonkowych czynników wzrostowych (ang. *vascular endothelial growth factors*, VEGFs), zasadowego czynnika wzrostowego fibroblastów (ang. *basic fibroblast growth factor*, bFGF), transformującego czynnika wzrostowego beta (ang. *transforming growth factor beta*, TGF-β), czynnika martwicy nowotworów alfa (ang. *tumor necrosis factor alpha*, TNF-α), histaminy i interleukiny 8 (IL-8)^(2,3). Po-

described in the processes of placenta formation, regeneration and tissue healing as well as in malignancies, especially metastatic⁽⁵⁻⁷⁾. For their substantial invasiveness, trophoblastic cells bear a strong resemblance to neoplastic cells, as far as physiological properties are concerned⁽⁸⁾. Research on trophoblastic cells shows that the degree of their invasiveness, correlated with the angiogenic abilities, increases significantly in hypoxic conditions. It has been proved that ischemic placental tissues physiologically increase the VEGFs expression⁽⁹⁾. The discovery of MC contribution to the processes of placental growth and vascularization is of a great importance for a better understanding of interactions within a uterine-placental-fetal unit, both in a physiological and complicated pregnancy. Analogically, it can come in useful in research on neoplastic angiogenesis^(10,11).

OBJECTIVE OF THE STUDY

The aim of this study was to assess the influence of hypoxia on the process of MC degranulation in an extracorporeal culture of human trophoblastic cells.

MATERIAL AND METHODS

The cells of villous trophoblast were isolated from human placentas after standard biopsy specimens had been taken. The placentas (N=10) were obtained from physiological pregnancies of primigravidas, ended with spontaneous labors at term. A modified enzymatic method of trophoblast isolation, first described by Esterman et al., was used⁽¹²⁾. Specimens of the trophoblastic villi underwent an enzymatic breakage (30 min) in a solution of 37°C containing 0.125% trypsin and 0.2 mg/ml deoxyribonuclease I (Sigma Chemical Co., St Louis, MO, USA). The suspension of cells obtained in the supernatant underwent filtration and centrifugation. A suspension of cells in an isotonic fluid was then re-created and the trophoblast cells were isolated by means of fractional centrifugation (1200 rev/min in 25 minutes at the room temperature) in Percoll (Pharmacia, Piscataway, NJ, USA) of concentrations increasing by 5% within the range 5-70%. The layer of centrifuged cells within the range 40-50% of Percoll (density 1.048-1.062 g/ml) was then collected and, after double rinsing, suspended (1×10^6 cells/ml) in a mixture of nourishments Ham's F12 and Dulbecco's (1:1; Gibco, Grand Island, USA), with the addition of 15% calf serum, 1 mmol/l sodium pyruvate, 2 mmol/l L-glutamine and 50 µg/ml gentamicin. The cells were consecutively cultured for 8 days in normoxic conditions (20% O₂), in a moisturized incubator, at the temperature of 37°C with 5% CO₂.

On the 4th day, MC suspension (2×10^5 MC/ml) was added to the trophoblast *in vitro* culture. MC had been obtained from the umbilical blood using the method of Igarashi et al.⁽¹³⁾ By means of sedimentation in 4.5% dextran solu-

nado ekspresja VEGFs w komórkach innych niż mastocyty ulega wybitnemu zwiększeniu pod wpływem mediatorów z KT, a substancje z rodziny VEGFs wywołują chemotaksję KT w warunkach *in vitro* i *in vivo*⁽⁴⁾. Gromadzenie się KT w miejscach nasilonej angiogenezy opisywano w procesach wytwarzania łożyska, regeneracji i gojenia tkankowego, jak również w nowotworach złośliwych, szczególnie guzach przerzutowych⁽⁵⁻⁷⁾. Ze względu na wybitną inwazyjność trofoblastu jego komórki przypominają w dużym stopniu właściwościami fizjologicznymi komórki nowotworów złośliwych⁽⁸⁾. Z badań nad komórkami trofoblastu wynika, że ich stopień inwazyjności, bezpośrednio korelujący ze zdolnością do wytwarzania nowych naczyń, ulega istotnemu wzrostowi w warunkach hipoksji. Udowodniono, że reakcją fizjologiczną w niedokrwionych tkankach łożyskowych jest zwiększenie ekspresji VEGFs⁽⁹⁾. Poznanie udziału KT w procesach wzrostu łożyska i rozwoju jego unaczynienia ma znaczenie dla lepszego zrozumienia interakcji zachodzących w jednostce maciczo-łożyskowo-płodowej w ciąży fizjologicznej i powikłanej, a poprzez analogię może być przydatne w badaniu angiogenezy nowotworowej^(10,11).

CEL PRACY

Celem niniejszej pracy była ocena wpływu hipoksji na proces degranulacji KT w pozaustrojowej hodowli izolowanych komórek ludzkiego trofoblastu.

MATERIAŁ I METODY

Komórki trofoblastu kosmkowego wyizolowano z ludzkich łożysk po pobraniu w sposób standardowy wycinków. Łożyska (N=10) uzyskano po porodach siłami natury u pierwiastek w ciążyach donoszonych, o prawidłowym przebiegu. Zastosowano nieco zmodyfikowaną enzymatyczną metodę izolacji trofoblastu, którą po raz pierwszy opisali Esterman i wsp.⁽¹²⁾ Wycinki pobranej z łożysk tkanki kosmków poddawano przez 30 min trawieniu enzymatycznemu w roztworze o temperaturze 37°C, zawierającym 0,125% trypsyny i 0,2 mg/ml dezoksyrybonukleazy I (Sigma Chemical Co., St Louis, MO, USA). Powstałą w obrębie supernatantu zawiesinę komórek poddawano filtracji i odwirowaniu. Tworzono ponownie zawiesinę komórek w płynie izotonicznym, a komórki trofoblastu izolowano z niej poprzez frakcjonowane odwirowanie (1200 obr./min przez 25 min w temperaturze pokojowej) w Percollu (Pharmacia, Piscataway, NJ, USA) o stężeniach wzrastających o 5% w przedziale od 5 do 70%. Warstwa odwirowanych komórek znajdująca się w przedziale pomiędzy 40 a 50% Percollu o gęstości 1,048-1,062 g/ml została zebrana i po 2-krotnym płukaniu zawieszona (1×10^6 komórek/ml) w mieszaninie pożywek Ham's F12 i Dulbecco's (1:1; Gibco, Grand Island, USA), z dodatkiem 15% płodowej surowicy byd-

tion, erythrocytes were removed from the heparinized umbilical blood. The upper layer of cells ("buffy coat") was placed in the reagent Ficoll-Hepaque of density 1.077 g/ml (Amersham Pharmacia Biotech, USA). The density range referring to mononuclear cells was determined by fractional centrifuging. The single remaining erythrocytes were removed by lysis in a hypotonic solution. The mononuclear cells were suspended in RPMI 1640 (Gibco BRL, Gaithersburg, MD, USA), containing 10% fetal calf serum, 2 mM L-glutamine (both reagents of Fluka Chemika-Biochemika, Buchs, Switzerland) and 2-mercaptoethanol (Gibco BRL). The cells, in the concentrations of 10^6 /ml, were then seeded on a base containing recombinant human stem cells growth factor (rhSCF; 100 ng/ml) and human interleukin 6 (rhIL-6; 50 ng/ml; both substances produced by Amgen Inc., Thousand Oaks, CA, USA). After 4 weeks of the *in vitro* culture, at least 95% of the cells were MC, which was confirmed by a positive reaction with acidic solution of toluidine blue (Churukian method)⁽¹⁴⁾.

The umbilical blood was collected from the umbilical vessels in the 3rd stage of the labor. MC obtained from the umbilical blood were always added to the trophoblast culture obtained from the placental specimens of the same patient (hence, MC and trophoblast originated from the same patient).

After 8 days of the co-culture of the trophoblast and MC at normoxia (20% O₂), either the oxygen concentration was reduced to form a 30 minutes hypoxia (2% O₂) or the 48/80 compound (1 µg/ml) was added to degranulate the mast cells. The above procedures were repeated after the mast cells stabilizer, DSCG (10 µM/l), was added to the culture. Moreover, a control culture of trophoblast and MC was set up in normoxic conditions, without any modifications (48/80 or DSCG).

To assess the intensity of MC degranulation, staining with 0.001% ruthenium red and osmium tetroxide was used (Ruthenium Tetroxide Staining Kit, SPI-Chem, West Chester, PA, USA)⁽¹⁵⁾. The relative intensity of staining in every identified MC in a vision field of a constant calibration (138 692 µm²) was measured at 5-minutes intervals within the 30 minutes of the experiment. A specialistic morphometric software co-working with a light microscope was used for this purpose (Quantimet 500+C, Leica Cambridge Ltd., Cambridge, UK). The microscopic picture was detected by a video camera, which, in turn, emitted an analogue signal, converted into a black and white digital signal, with a distinct values scale for the shades of gray (0-255; 0 – black, 255 – white). The extent of MC degranulation was assessed by means of the so-called medium color saturation index (gray scale) and the frequency distribution (histogram) for each value in every compartment of the gray scale. The results were compared as mean percentages (%; ± SEM) with the controls (48/80, normoxia, no prior exposition to DSCG).

The mean intensity of degranulation in the control group

łęcej, 1 mmol/l pirogronianu sodowego, 2 mmol/l L-glutamin i 50 µg/ml gentamycyny. Komórki były następnie hodowane przez 8 dni w warunkach normoksji (20% O₂) w nawilżanej cieplarni w temperaturze 37°C przy 5% zawartości CO₂.

W czwartym dniu do hodowli trofoblastu *in vitro* dodawano zawiesinę KT (2×10^5 mastocytów/ml). KT uzyskiwano z krwi pępowinowej poprzez izolację frakcji komórek jednojądrzastych, stosując metodę Igarashiego i wsp.⁽¹³⁾ W tym celu z heparynizowanej krwi pępowinowej usuwano erytrocyty poprzez sedymentację w 4,5% roztworze dekstranu. Górną warstwę komórek (ang. *buffy coat*) umieszczano w roztworze odczynnika Ficoll-Hepaque o gęstości 1,077 g/ml (Amersham Pharmacia Biotech, USA), a przedział gęstości odpowiadający komórkom jednojądrzastym wyodrębniano poprzez frakcjonowane odwirowanie. Pozostające nieliczne erytrocyty usuwano, stosując liżę w roztworze hipotonicznym, a komórki jednojądrzaste zawieszano w pożywce RPMI 1640 (Gibco BRL, Gaithersburg, MD, USA), zawierającej 10% płodową surowicę bydlęcą, 2 mM L-glutamin i (oba odczynniki z firmy Fluka Chemika-Biochemika, Buchs, Switzerland) i 2-merkaptioetanol (Gibco BRL). Komórki zostały następnie wysiane w stężeniu 10^6 komórek/ml na pożywce zawierającej rekombinowany ludzki czynnik wzrostowy z komórek pnia (rhSCF; 100 ng/ml) i ludzką interleukinę 6 (rhIL-6; 50 ng/ml; obie substancje z firmy Amgen Inc., Thousand Oaks, CA, USA). Po 4 tygodniach prowadzenia hodowli *in vitro* co najmniej 95% występujących w niej komórek odpowiadało KT, co wykazano za pomocą pozytywnej reakcji barwienia zakwaszonym roztworem błękitu toluidyny (metoda Churukiana)⁽¹⁴⁾.

Krew pępowinową pobierano z naczyń pępowinowych w III okresie porodu. KT uzyskane z krwi pępowinowej dodawano zawsze do hodowli trofoblastu powstałej z wycinków łożyska tej samej pacjentki, od której pobierano krew pępowinową (KT i trofoblast pochodziły od tej samej pacjentki).

Po 8 dniach prowadzenia kohodowli trofoblastu i KT w warunkach normoksji (20% O₂) redukowano stężenie tlenu, wywołując trwającą 30 min hipoksję (2% O₂), lub podawano związek 48/80 (1 µg/ml), doprowadzający do degranulacji mastocytów. Powyższe procedury powtórzono po uprzednim dodaniu do pożywki w kohodowli DSCG (chromoglikonian disodowy; 10 µM/l) – substancji stabilizującej KT. Utworzono także kohodowlę referencyjną trofoblastu i KT, którą prowadzono w warunkach normoksji, bez modyfikowania odżywek podawaniem związku 48/80 lub DSCG.

W celu oceny nasilenia degranulacji KT zastosowano barwienie 0,001% czerwienią rutenową z czterotlenkiem osmu (Ruthenium Tetroxide Staining Kit, SPI-Chem, West Chester, PA, USA)⁽¹⁵⁾. Względą intensywność barwienia każdej ze zidentyfikowanych KT w polu widzenia o stałej kalibracji (138 692 µm²) mierzono w odstępach

was evaluated as 100%. For the purpose of a statistical analysis, Mann-Whitney U test was used. For the p values <0.05, the differences between the mean values were considered statistically significant.

RESULTS

Fig. 1 gives a summary of the results. Hypoxia led to a significant increase in the intensity of MC degranulation ($p < 0.05$) in the co-culture with human trophoblastic

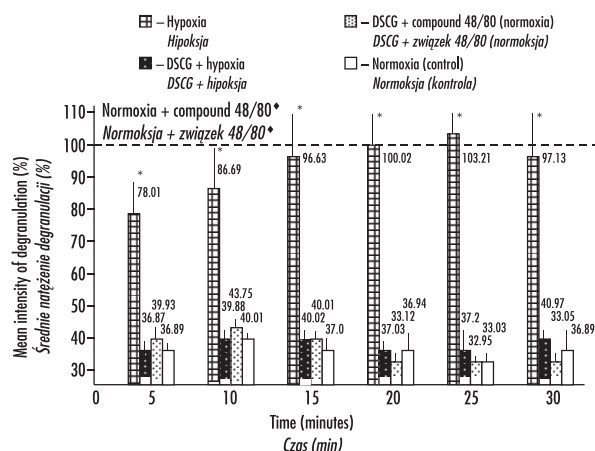


Fig. 1. Mast cell degranulation (%; \pm SEM) observed in a co-culture with human trophoblastic cells from a full-term pregnancy in normoxia, hypoxia and after the administration of the compound 48/80 (causing degranulation), in the presence or absence of a MC-stabilizing substance (DSCG – disodium cromoglycate); mean values obtained after 48/80 administration at hypoxia (without prior DSCG incubation) assumed to be 100%; * and * $p < 0.05$

Rys. 1. Degranulacja komórek tucznych (%; \pm SEM) obserwowana w kohodowli z komórkami trofoblastu ludzkiego z ciąży donoszonej w warunkach normoksji, hipoksji oraz po zastosowaniu związku 48/80 (wyzwalacz degranulacji) w obecności lub przy braku substancji stabilizującej mastocyty (DSCG – chromoglikonian disodowy); wartości średnie uzyskane po podaniu związku 48/80 w warunkach normoksji (bez uprzedniego oddziaływania DSCG) przyjęto jako 100%; * oraz * $p < 0,05$

Рис. 1. Дегрануляция тучных клеток (%; \pm СЭМ) наблюдаемая при культивировании клеток человеческого трофобласта из доношенной беременности в условиях нормоксии, гипоксии, а также после применения соединения 48/80 (возбудитель дегрануляции) при наличии или отсутствии вещества стабилизирующего тучные клетки, лаброциты (ДСЦГ – дисодовый хромогликониан); средняя величина полученная после применения соединения 48/80 в условиях нормоксии (без предварительного воздействия ДСЦГ) принималась как 100%; * а также * $p < 0,05$

5-minutowych w okresie 30 min prowadzenia eksperymentu, używając specjalistycznego oprogramowania morfometrycznego, współpracującego z mikroskopem świetlnym (Quantimet 500+C, Leica Cambridge Ltd., Cambridge, UK). Obraz z mikroskopu był odbierany przez kamerę wideo, a wychodzący z niej sygnał analogowy konwertowano do czarno-białego sygnału cyfrowego, z wyraźną skalą wartości dla odcieni szarości (skala od 0 do 255, gdzie „0” oznacza kolor czarny, a „255” – kolor biały). Nasilenie degranulacji KT oceniano, wykorzystując tzw. wskaźnik średniego wysycenia kolorem (skala szarości) i rozkład częstości (histogram) dla każdej wartości w poszczególnych przedziałach skali szarości. Uzyskiwane wyniki porównywano w postaci średnich wartości odsetkowych (%; \pm SEM) ze stwierdzanymi w grupie kontrolnej, gdzie doświadczenie przeprowadzono po zadziałaniu związkiem 48/80, w warunkach normoksji, bez uprzedniej ekspozycji kohodowli na działanie DSCG. Średnie nasilenie degranulacji w grupie kontrolnej przyjęto jako 100%. W celu analizy statystycznej wyników zastosowano test U Manna-Whitneya. Przyjęto, że dla wartości $p < 0,05$ różnice pomiędzy średnimi wartościami wykazują statystyczną znamienność.

WYNIKI

Na rys. 1 podsumowano uzyskane wyniki. Hipoksja doprowadzała do znaczącego nasilenia degranulacji KT ($p < 0,05$) w kohodowli z komórkami ludzkiego trofoblastu. Maksymalna intensywność tej degranulacji była podobna do obserwowanej po zadziałaniu związkiem 48/80, ale reakcja przebiegała wolniej. Uprzednie zastosowanie DSCG (związku stabilizującego KT) blokowało odpowiedź w postaci degranulacji zarówno na hipoksję, jak i na podanie związku 48/80.

DYSKUSJA

Ciśnienie parcjalne tlenu odgrywa ważną rolę w różnicowaniu się trofoblastu i wpływa na jego inwazyjność. Stosunkowo wysoka zawartość tlenu (20% O_2 , odpowiadająca warunkom panującym w pobliżu tętnic macicznych w II trymestrze ciąży) pobudza różnicowanie się cytotrofoblastu, podczas gdy stany hipoksji (2% O_2 , odpowiadające warunkom panującym w sąsiedztwie powierzchni matczynej łożyska w II trymestrze ciąży) nasilają proliferację cytotrofoblastu i hamują jego różnicowanie⁽¹⁶⁾. Liczba i rozmieszczenie łożyskowych KT odgrywa istotną rolę w fizjologii łożyska, jak również może warunkować powstawanie stanów patologicznych⁽¹⁷⁾. W badaniach własnych stwierdziliśmy, że średnia gęstość naczyń łożyskowych w kosmkach jest wprost proporcjonalna do średniej liczby KT w danej objętości tkanek łożyskowych. Nasilonej angiogenezie w łożysku cukrzycowym (cukrzyca klasy C wg White) towarzyszył wzrost liczby mastocytów, podczas gdy w ciąży powi-

cells. The maximum intensity was similar to this observed with the 48/80 compound, but the rate of the reaction was lower. Prior use of DSCG (a MC stabilizer) blocked the degranulation in response to both hypoxia and compound 48/80.

DISCUSSION

The oxygen partial pressure plays an important role in the trophoblast differentiation and influences its invasiveness. A relatively high percentage of oxygen (20% O₂ – similar to the conditions near the uterine arteries in the 2nd trimester of pregnancy) stimulates the cytotrophoblast differentiation, whereas hypoxia (2% O₂ – similar to the conditions near the mother side of the placenta in the 2nd trimester of pregnancy) stimulates the cytotrophoblast proliferation and inhibits its differentiation⁽¹⁶⁾. The number and location of the placental MC play a key role in the physiology of the placenta as well as can originate certain pathologies⁽¹⁷⁾. In our studies, the mean density of the placental vessels in the villi was proportional to the mean number of MC in a given volume of placental tissues. The intense angiogenesis in a diabetic placenta (class C diabetes – White) was connected with the increase in MC number, whereas in pregnancies complicated with an intrauterine growth retardation (IUGR), the decreased mean density of villi vascularization was accompanied by a lowered number of MC^(18,19). MC mediators, e.g. histamine, VEGF, locally affect the vessel resistance and permeability. MC-related angiogenesis enables a rapid physiological response of placental tissues to ischemia, which is most conspicuous in the 1st trimester of the pregnancy⁽²⁰⁾. According to many authors, MC control the invasion and growth of the trophoblast e.g. by the release of angiogenic factors⁽²¹⁾. It has been described that MC tend to group locally in borderline tumors directly before their transformation into a malignancy (an invasive, metastatic form). This, in turn, is important in view of the similarity of the trophoblast and the neoplastic tissue⁽²²⁾. MC-related angiogenesis in the placenta can also be less dynamic, which supposedly reflects the fact of incorporating other goal cells into this process. These cells, such as macrophages and fibroblasts, successively evolve additional angiogenic factors or factors degrading the extracellular matrix⁽²³⁾. The sensitivity of the trophoblast to hypoxia and its response to the MC degranulation is probably different in successive pregnancy periods. According to various researchers, *in vitro* results prove that trophoblastic cells from the 1st trimester of a pregnancy adapt better to hypoxia when compared with trophoblastic cells from a pregnancy at term⁽¹⁶⁾. It is probably due to changes in the gene expression for angiogenic factors receptors, mainly VEGF and PlGF (placental growth factor). A pathologically altered expression of the above receptors were found in pregnancies complicated with diabetes and IUGR^(24,25).

klanej hipotrofią płodu (IUGR) zmniejszonej średniej gęstości unaczynienia kosmków towarzyszyła obniżona liczba KT^(18,19). Mediatorzy z KT (np. histamina, VEGF) wpływają miejscowo na opór naczyniowy i przepuszczalność naczyń. Angiogeneza związana z KT zapewnia stosunkowo szybką, fizjologiczną odpowiedź tkanek łożyskowych na niedotlenienie, co jest najbardziej widoczne w I trymestrze ciąży⁽²⁰⁾. Wielu autorów uważa, że m.in. poprzez uwalnianie czynników angiogennych KT kontrolują inwazję i wzrost trofoblastu⁽²¹⁾. Opisano miejscowe grupowanie się KT w tkankach nowotworów typu *borderline*, bezpośrednio przed ich przemianą w postać złośliwą (inwazyjną, dającą przerzuty), co jest istotne ze względu na podobieństwo trofoblastu do tkanki nowotworowej⁽²²⁾. Angiogeneza związana z KT w tkankach łożyska może również przebiegać powoli, co prawdopodobnie odzwierciedla włączenie do tego procesu poszczególnych komórek docelowych z otoczenia, takich jak makrofagi i fibroblasty, sukcesywnie uwalniających dodatkowe czynniki angiogenne lub degradujące macierz pozakomórkową⁽²³⁾. Wrażliwość trofoblastu na hipoksję oraz odpowiedź trofoblastu na degranulację KT są prawdopodobnie różne w poszczególnych okresach ciąży. Wyniki badań przeprowadzonych *in vitro* dowodzą zdaniem niektórych autorów, że komórki trofoblastu pochodzącego z I trymestru ciąży wykazują lepszą adaptację do hipoksji niż komórki trofoblastu z ciąży donoszonej⁽¹⁶⁾. Związane jest to prawdopodobnie ze zmianami ekspresji receptorów dla czynników angiogennych, głównie VEGF i PlGF (łożyskowy czynnik wzrostowy). Patologicznie zmienioną ekspresję wymienionych receptorów stwierdzano w ciążach powikłanych cukrzycą i IUGR^(24,25). U człowieka KT charakteryzują się tzw. heterogennością. Można wyróżnić KT zawierające tryptazę i chymazę (ang. *tryptase-positive, chymase-positive mast cells, MCTC*) oraz KT zawierające tylko tryptazę (ang. *tryptase-positive, chymase-negative mast cells, MCT*). Ponieważ wykazano, że tryptaza odgrywa główną rolę w zapewnieniu „prozapalnej” aktywności KT, a działanie chymazy wiąże się bezpośrednio z reakcjami zapalnymi, zmiany wzajemnych proporcji pomiędzy MCTC i MCT mogą mieć istotne znaczenie w fizjologii i patologii łożyska. W badaniach własnych wykazaliśmy znamienny wzrost odsetkowy komórek MCT oraz zmniejszenie liczby MCTC w łożyskach z ciąż powikłanych cukrzycą klasy C wg White⁽²⁶⁾. Obserwacje kliniczne i wyniki badań histopatologicznych łożysk potwierdzają zwiększoną częstość występowania reakcji zapalnych w cukrzycy⁽²⁷⁾.

WNIOSKI

1. Hipoksja doprowadza do degranulacji KT w kohodowli pozaustrojowej z komórkami ludzkiego trofoblastu z ciąży donoszonej.
2. Ze względu na zawartość wielu mediatorów w ziarnistościach wydzielniczych KT hipoksja wpływa m.in.

Human MC are heterogenic. There are MC containing tryptase and chymase (MCTC-tryptase-positive, chymase-positive mast cells) and only tryptase (MCT – tryptase-positive, chymase-negative mast cells). It has been established that tryptase is crucial in ensuring the pro-inflammatory activity of MC and chymase is directly involved in inflammatory reactions. Therefore, any changes in the proportion between MCTC and MCT can be of significant importance in the physiology and pathology of the placenta. Our studies exhibited a significant increase of the percentage of MCT and a decreased number of MCTC in placentas from pregnancies complicated with diabetes class C (White)⁽²⁶⁾. Clinical observations and the results of the histological examinations of the placentas confirm the higher frequency of inflammatory reactions in diabetes⁽²⁷⁾.

CONCLUSIONS

1. Hypoxia leads to the MC degranulation in an extracorporeal co-culture with human trophoblastic cells from a full-term pregnancy.
2. Due to the presence of numerous mediators in MC secretory granulations, hypoxia affects e.g. the placental angiogenesis, permeability of the vessels and invasiveness of the trophoblast.
3. Changes in the number of MC or in the proportion between subtypes MCTC and MCT can play an important role in the physiology and pathology of the human placenta.

BIBLIOGRAPHY: PIŚMIENNICTWO:

1. Krishnaswamy G., Kelley J., Johnson D. i wsp.: The human mast cell: functions in physiology and disease. *Front. Biosci.* 2001; 6: D1109-D1127.
2. Ribatti D., Crivellato E., Candusso L. i wsp.: Mast cells and their secretory granules are angiogenic in the chick embryo chorioallantoic membrane. *Clin. Exp. Allergy* 2001; 31: 602-608.
3. Grutzkau A., Kruger-Krasagakes S., Baumeister H. i wsp.: Synthesis, storage, and release of vascular endothelial growth factor/vascular permeability factor (VEGF/VPF) by human mast cells: implications for the biological significance of VEGF206. *Mol. Biol. Cell* 1998; 9: 875-884.
4. Sawatsubashi M., Yamada T., Fukushima N. i wsp.: Association of vascular endothelial growth factor and mast cells with angiogenesis in laryngeal squamous cell carcinoma. *Virchows Arch.* 2000; 436: 243-248.
5. Trabucchi E., Radaelli E., Marazzi M. i wsp.: The role of mast cells in wound healing. *Int. J. Tissue React.* 1988; 10: 367-372.
6. Hiromatsu Y., Toda S.: Mast cells and angiogenesis. *Microsc. Res. Tech.* 2003; 60: 64-69.
7. Ribatti D., Vacca A., Nico B. i wsp.: The role of mast cells in tumour angiogenesis. *Br. J. Haematol.* 2001; 115: 514-521.
8. Baergen R.N.: Gestational choriocarcinoma. *Gen. Diagn. Pathol.* 1997; 143: 127-141.
9. Lash G.E., Taylor C.M., Trew A.J. i wsp.: Vascular endothelial growth factor and placental growth factor release in cultured trophoblast cells under different oxygen tensions. *Growth Factors* 2002; 20: 189-196.
10. Knoeller S., Lim E., Aleta L. i wsp.: Distribution of immunocompetent cells in decidua of controlled and uncontrolled (choriocarcinoma/hydatidiform mole) trophoblast invasion. *Am. J. Reprod. Immunol.* 2003; 50: 41-47.
11. Theoharides T.C., Conti P.: Mast cells: the Jekyll and Hyde of tumor growth. *Trends Immunol.* 2004; 25: 235-241.
12. Esterman A.L., Rosenberg C., Brown T., Dancis J.: The effect of zidovudine and 2'3'-dideoxyinosine on human trophoblast in culture. *Pharmacol. Toxicol.* 1995; 76: 89-92.
13. Igarashi Y., Kurosawa M., Ishikawa O. i wsp.: Characteristics of histamine release from cultured human mast cells. *Clin. Exp. Allergy* 1996; 26: 597-602.
14. Churukian C.J.: *Manual of the Special Stains Laboratory.* The Department of Pathology and Laboratory Medicine, University of Rochester Medical Center, Rochester, New York 1993.
15. Kubes P.: Ruthenium red as measure of mast cell activation. *Methods Enzymol.* 1999; 301: 22-27.
16. Genbacev O., Zhou Y., Ludlow J.W., Fisher S.J.: Regulation of human placental development by oxygen tension. *Science* 1997; 277: 1669-1672.
17. Purcell W.M., Hanahoe T.H.: A novel source of mast cells: the human placenta. *Agents Actions* 1991; 33: 8-12.
18. Szukiewicz D., Szukiewicz A., Maslinska D. i wsp.: Placental mast cells (MC) and histamine (HA) in pregnancy complicated by diabetes class C – relation to the development of villous microvessels. *Trophoblast Res.* 1999; 13: 503-510.
19. Szukiewicz D., Szukiewicz A., Maslinska D. i wsp.: Mast cells and histamine in intrauterine growth retardation – relation to the development of placental microvessels. *Inflamm. Res.* 1999; 48 (supl. 1): S41-S42.
20. Wheeler T., Elcock C.L., Anthony F.W.: Angiogenesis and the placental environment. *Placenta* 1995; 16: 289-296.
21. Reynolds L.P., Redmer D.A.: Utero-placental vascular development and placental function. *J. Anim. Sci.* 1995; 73: 1839-1851.
22. Duncan L.M., Richards L.A., Mihm M.C. Jr: Increased mast cell density in invasive melanoma. *J. Cutan. Pathol.* 1998; 25: 11-15.
23. Duncan J.I., Brown F.I., McKinnon A. i wsp.: Patterns of angiogenic response to mast cell granule constituents. *Int. J. Microcirc. Clin. Exp.* 1992; 11: 21-33.
24. Torry D.S., Ahn H., Barnes E.L., Torry R.J.: Placenta growth factor: potential role in pregnancy. *Am. J. Reprod. Immunol.* 1999; 41: 79-85.
25. Helske S., Vuorela P., Carpen O. i wsp.: Expression of vascular endothelial growth factor receptors 1, 2 and 3 in placentas from normal and complicated pregnancies. *Mol. Hum. Reprod.* 2001; 7: 205-210.
26. Szukiewicz D., Maslinska D., Poppe P. i wsp.: Placental mast cell heterogeneity in pregnancy complicated by diabetes class C. *Inflamm. Res.* 2000; 49 (supl. 1): S33-S34.
27. Diamant Y.Z.: The human placenta in diabetes mellitus. *Isr. J. Med. Sci.* 1991; 27: 493-497.